Aus der Universitäts-Augenklinik München
Direktor: Professor Dr. Meisner

Über einen Fall von bilateraler homonymer Hemianopsie

Inaugural-Dissertation

zur

Erlangung der Doktorwürde in der gesamten Medizin

verfaßt und einer

Hohen Medizinischen Fakultät der Bayerischen
Ludwig-Maximilians-Universität zu München

vorgelegt von

Hanfried Cordua

München 1939
Universitäts-Buchdruckerei Dr. C. Wolf & Sohn

Aus der Universitäts-Augenklinik München
Direktor: Professor Dr. Meisner

Über einen Fall von bilateraler homonymer Hemianopsie

Inaugural-Dissertation

zur

Erlangung der Doktorwürde in der gesamten Medizin

verfaßt und einer

Hohen Medizinischen Fakultät der Bayerischen
Ludwig-Maximilians-Universität zu München

vorgelegt von

Hanfried Cordua

München 1939
Universitäts-Buchdruckerei Dr. C. Wolf & Sohn

Gedruckt mit Genehmigung der Medizinischen Fakultät
der Bayer. Ludwig-Maximilians-Universität zu München

Referent:
Dr. Lisch.

Tag der mündlichen Prüfung:
13. Februar 1939.

R. UNIV.
BIBLIOTHEEK
LEIDEN

Eine wichtige Rolle unter den verschiedenartigen Gesichtsfeldausfällen spielen die Hemianopsien, da sie nicht nur von ophthalmologischem, sondern auch von neurologischem Interesse sind und ihnen für die Diagnostik der verschiedenen Nervenleiden größte praktische Bedeutung zukommt. Wir wollen im Folgenden auf die verschiedenen Formen der Hemianopsien näher eingehen und uns mit den dafür in Betracht kommenden Ursachen beschäftigen.

Im Allgemeinen verstehen wir unter Hemianopsie einen halbseitigen Gesichtsfeldausfall, der in der Regel beide Augen betrifft. Je nachdem ob die hemianopischen Gesichtsfeldausfälle die gleichnamigen oder die ungleichnamigen Gesichtsfeldhälften befallen, spricht man von homonymen oder heteronymen Hemianopsien. Es können auch die oberen oder unteren Gesichtsfeldhälften ausfallen und dadurch eine Hemianopsia superior bzw. inferior verursachen. Die Hemianopsien müssen außerdem qualitativ auf die erhaltene Sehfunktion und quantitativ auf die Größe ihrer Ausdehnung beurteilt werden. Wenn die Sehfunktion in den ausgefallenen Gebieten vollkommen erloschen ist, so handelt es sich um absolute Hemianopsien, während bei nur herabgesetzter Funktion die Hemianopsie als relativ bezeichnet wird. Ferner unterscheiden wir totale und partielle Hemianopsien, je nachdem ob die gesamten Gesichtsfeldhälften ausgefallen oder Teile davon erhalten sind.

Die heteronymen Hemianopsien können entweder bitemporal oder binasal in Erscheinung treten. Ihre ursächliche Schädigung liegt immer im Chiasma opticum, da nur dort sich die Nervenfasern der ungleichnamigen Retinahälften berühren. Die bitemporale Hemianopsie kommt dadurch zustande, daß die Schädigung auf die Mitte des Chiasma opticum einwirkt, da sich dort die Nervenfasern der nasalen Retinahälften kreuzen. Dabei fallen die seitlichen Gesichtsfeldhälften aus und es entsteht das Bild der

„Scheuklappenhemianopsie“ (siehe Abb. 1). Als Ursachen dafür kommen hauptsächlich Hypophysentumoren, basale Lues, seltener Hydrocephalus internus und Basis- bzw. Keilbeimtumoren usw. in Betracht. In der Regel tritt dabei auch eine blande Opticusatrophie auf. Die bitemporale Hemianopsie im Verein mit der Sehnervenatrophie wird mit dem Begriff des „Chiasmasyndroms“ bezeichnet.

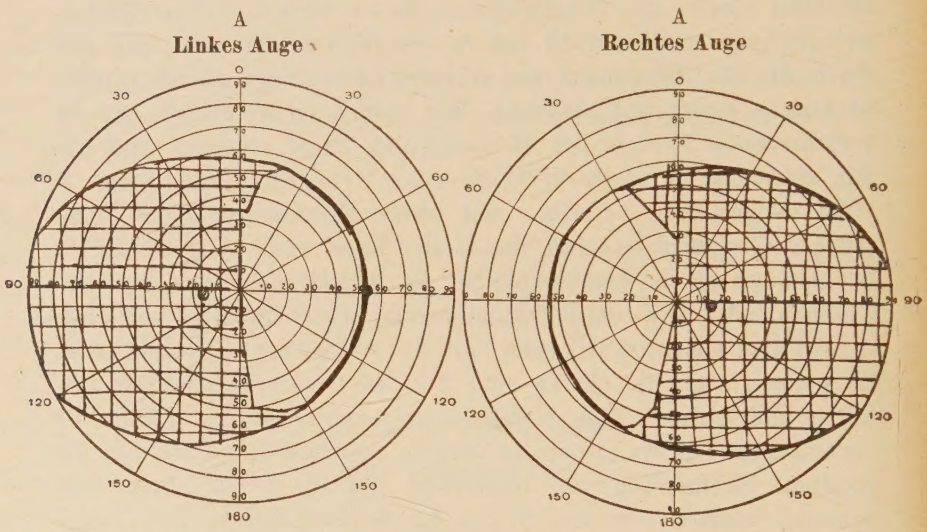

Abb. 1. Bitemporale Hemianopsie durch Hypophysentumor
(Fall E. Petersen, Wilbrand VI. S. 73)

Binasale Hemianopsien treten außerordentlich selten auf. Sie werden durch Schädigungen hervorgerufen, die gleichzeitig auf beide Seiten des Chiasma opticum einwirken und die von der temporalen Netzhauthälfte kommenden, ungekreuzt verlaufenden Nervenfasern befallen. Sie können von Carotisaneurysmen oder Gummen verursacht werden. Die ersten derartigen Fälle wurden von *Knapp* (5), *Uhthoff* (9), *Lange* usw. beschrieben.

Die homonymen Hemianopsien können sowohl einseitig wie doppelseitig auftreten und sind durch Unterbrechungen der Sehbahn hervorgerufen, die rindenwärts vom Chiasma opticum liegen, denn nur in diesem Bereich der Sehbahn verlaufen die den gleich-

namigen Gesichtsfeldhälften zugeordneten Nervenfasern zusammen in einer Bahn. Es ist zweckmäßig bei den homonymen Hemianopsien als Ursachen die durch Traktusschädigungen und die durch Unterbrechung der Sehbahn rindenwärts von den primären optischen Zentren bedingten zu unterscheiden. Als Ursachen für die homonymen Hemianopsien kommen im Allgemeinen Tumoren, Gefäßschäden, Hirnabszesse, infektiöse Vorgänge, Gummata, seltener Paralyse, Meningitis tuberculosa, cerebrale Kinderlähmung, multiple Sklerose usw. in Frage.

Für die Lokalisation der Sehbahnschädigung ist außer dem Gesichtsfeldbefund das Verhalten der Pupillen von Wichtigkeit; weiterhin sind die unter Umständen durch gleichzeitige Schädigung benachbarter Hirnteile auftretenden Begleitsymptome zu berücksichtigen.

Der Gesichtsfeldbefund zeigt bei Traktusschäden gewöhnlich eine vertikale Trennungslinie, die in geradem Verlauf durch den Fixationspunkt zieht (siehe Abb. 2). Je weiter jedoch eine Schädigung

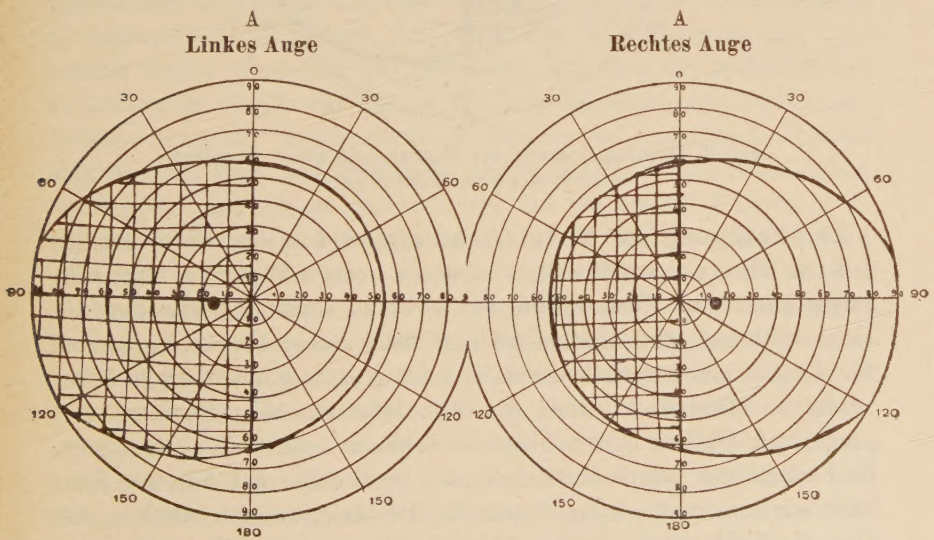

Abb. 2. Homonyme Hemianopsie durch Schußverletzung des rechten Traktus opticus
(Leutnant L., Wilbrand VI. S. 261)

rindenwärts vom Traktus die Sehbahn unterbricht, desto häufiger tritt eine sogenannte makuläre Aussparung auf (siehe Abb. 3).

Unter Makulaaussparung versteht man die Erscheinung, daß im ausgefallenen Gesichtsfeld ein freies Feld ausgespart ist, das meist zwischen 5—10° konzentrisch um den Fixationspunkt liegt und dessen Sehschärfe und Farbenempfindlichkeit nicht herabgesetzt ist.

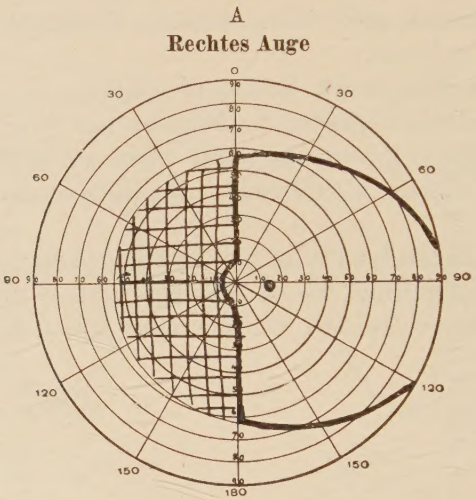

Abb. 3. Maculaaussparung bei Hemianopsie durch Apoplexie
(Fall W. Meyer, Wilbrand (10) S. 9)

Zur Erklärung der Makulaausparung sind bisher die verschiedensten Theorien aufgestellt, von denen jedoch keine als allgemein gültig anerkannt wird. *Rönne* (8) zieht zu seiner Anschauung die Tatsache heran, daß anatomisch eine sehr kleine Makularegion auf der Retina einer verhältnismäßig sehr großen Rindenregion zugeordnet ist. Deshalb strahlen die Makulafasern, verglichen mit den peripheren Fasern, in der hinteren Sehbahn sehr weit auseinander. Es bleiben also bei einer Schädigung im Bereich der hinteren Sehbahn meistens noch genug Fasern für die Makularegion erhalten, um dort die Sehfunktion zu garantieren, während die erhaltenen peripheren Fasern auf der Retina zu weit voneinander entfernt endigen,

um noch der Sehkraft dienen zu können. Dieser Anschauung ist entgegen zu halten, daß es sehr viele Fälle gibt, bei denen peripher e Gesichtsfeld-Gebiete im Gegensatz zu den zentralen erhalten sind. Die Sehkraft ist auch in der Makularegion oft nicht herabgesetzt, trotzdem nach dieser Theorie auch Makulafasern ausgefallen sind. — *Wilbrand* (10) nimmt demgegenüber eine Doppelversorgung jeder Makulafaser aus beiden Occipitalpolen mit Kreuzung im Chiasma opitcum an. Der von *Pfeiffer* nachgewiesene Fasciculus cruciatus bildet die anatomische Grundlage hierfür. Daraus ergibt sich, daß bei einer einseitigen Schädigung der zentralen Sehbahn die Makula nicht betroffen wird, weil die erhaltenen Makulafasern der anderen Seite die ausgefallenen Fasern funktionell ersetzen. Gegen diese Theorie sprechen die vielen Fälle von totaler einseitiger Hemianopsie, bei denen keine Makulaaussparung aufgetreten ist. *Wilbrand* kann diese Fälle nur so erklären, daß er annimmt, es handelt sich hierbei um individuelle Abweichungen, bei denen keine Kreuzung stattgefunden hat. Aber selbst wenn man diese Einschränkung anerkennt, sind dadurch diejenigen Fälle von bilateraler Hemianopsie nicht geklärt, bei denen eine Makulaaussparung vorhanden ist. — *Monakow* (7) nimmt an, daß sich die Makulafasern auch dann im peripheren Neuron mit dem Sehzentrum in Verbindung setzen, wenn die entsprechenden Fasern im occipitalen Neuron unterbrochen sind. Die Eindrücke sollen mit Hilfe von Schaltzellen im Corpus geniculatum laterale auf die peripheren Fasern übergeleitet werden, so daß jede Faser, die übrig bleibt, für die Makula verwandt wird, selbst wenn sie eine andere Bestimmung hatte. Bei dieser Theorie werden, genau wie bei *Rönnes* Theorie, diejenigen Fälle nicht beachtet, bei denen das zentrale Gesichtsfeld wohl ausgefallen ist, dagegen periphere Gebiete erhalten sind. — Die *Förstersche* (3) Anschauung zieht in Betracht, daß die Rindengebiete der Makula, wie es bei Apoplexien und Erweichungsprozessen zu sehen ist, durch ihre Gefäßversorgung gegenüber den übrigen Rindengebieten bevorzugt sind. Ihre Versorgung durch die A. cerebri media wird nämlich durch Anastomosen aus der A. cerebri posterior unterstützt, während die übrigen Rindengebiete der Seh-

sphäre von der A. cerebri posterior allein versorgt werden. Diese älteste Anschauung stellt noch immer die beste Lösung des Problems dar. Es müßte jedoch in den einzelnen Fällen nachgewiesen werden, daß die Makulafasern nicht peripher von der erhaltenen Rinde im Occipitalmark zerstört sind.

Bei der Lokalisation der Sehbahnschädigung spielt ferner das Verhalten der Pupillen eine wichtige Rolle. Dadurch wird die Abgrenzung der Traktusschädigungen von den weiter rindenwärts gelegenen Sehbahnaffektionen ermöglicht. Zwischen dem Chiasma opticum und den primären optischen Zentren wird nämlich die Sehbahn von den Fasern des zentripetalen Reflexbogens der Pupillenbewegung begleitet, die vor dem Corpus geniculatum laterale dann zum paarigen Medialkern des N. oculomotorius abzweigen. Diese Nervenfasern verhalten sich in ihrem Verlauf durch das Chiasma opticum wie die Sehfasern. Am Traktus liegen also die von den gleichnamigen Retinahälften kommenden Nervenfasern zusammen. Bei Traktusläsionen tritt deshalb neben der Hemianopsie auch eine Störung der Pupillenreaktion auf, die *Wilbrand* (10) als Erster erkannt und mit „hemianopischer Pupillenstarre" bezeichnet hat. Es fehlt bei der hemianopischen Pupillenstarre die Pupillenreaktion, wenn die dem geschädigten Traktus zugeordneten Netzhauthälften belichtet werden. Die hemianopische Pupillenstarre ist also für Hemianopsien infolge von Traktusschädigungen charakteristisch und fehlt bei den durch Schädigungen der rindenwärts von den primären optischen Zentren verursachten Hemianopsien.

Außerdem beobachtete *Behr* (2) bei Traktusschäden eine Erweiterung der Lidspalte und Pupille auf der Seite der Hemianopsie, also gegenüber dem geschädigten Traktus. *Behr* erklärte diese Anisokorie dadurch, daß die beiden Sphinkterkerne ungleich stark erregt werden. Durch Zerstörung eines Traktus wird das ganze primäre, von der Peripherie zum Sphinkterkern ziehende Pupillenfaserbündel unterbrochen. Der Kern wird infolgedessen nur durch die Hilfsbahnen der makulären Doppelversorgung erregt.

Bei Schädigungen des rindenwärts von den primären optischen Zentren gelegenen Sehbahnabschnittes treten häufig Allgemein-

erscheinungen auf, die eine nähere Lokalisation der Unterbrechung ermöglichen. Bei ihrem Durchtritt durch die innere Kapsel tritt die Sehbahn mit der sensiblen und der motorischen Bahn in Beziehung; es werden deshalb bei Sehbahnschädigungen an dieser Stelle Hemianaesthesie, Hemiplegie und eventuell Facialis- und Hypoglossusparese beobachtet. Hat die Sehbahn die innere Kapsel verlassen, dann strahlt sie fächerförmig bis zur Sehrinde auseinander; sie berührt dabei, besonders anfangs, die transkortikalen Fasersysteme, bei deren Schädigung Orientierungsstörungen, Aphasie, Apraxie usw. auftreten können. Je weiter rindenwärts die Sehstrahlung unterbrochen ist, desto isolierter tritt das reine Bild einer Hemianopsie ohne Begleiterscheinungen auf und desto genauer wird die Kongruenz der ausgefallenen Gesichtsfelddefekte.

Zur Kenntnis der Rindenlokalisation der Retinagebiete hat die genaue Erforschung der Hemianopsien wesentlich beigetragen. Während des Weltkrieges konnte ein sehr umfangreiches Material von traumatischen Rindenhemianopsien gesammelt und genau untersucht werden. Dadurch ließen sich mit großer Wahrscheinlichkeit die Rindenlokalisationen der verschiedenen Retinagebiete feststellen. Es gelang auch, die letzten Forschungen, besonders die von *Lenz* (6) zu bestätigen. Von *Wilbrand* (10) wurde zusammenfassend festgestellt, daß die Makula in ihrer Projektion auf die Sehrinde die Gegend des hinteren Pols des Occipitallappens einnimmt, daß die Retinaregion, die die Makula umschließt, sich auf das hintere und mittlere Gebiet der Fissura calcarina projiziert und daran anschließend der periphere Halbmond den vordersten Teil der Sehrinde einnimmt. Mit „peripheren Halbmond" bezeichnet man die halbmondförmigen seitlichen Partien des binocularen Gesichtsfeldes, die jeweils nur von dem gleichseitigen Auge gesehen werden können. Die Fissura calcarina entspricht der horizontalen Trennungslinie im Gesichtsfeld. Zerstörungen oberhalb der Fissura calcarina rufen unterhalb der horizontalen Trennungslinie Ausfälle hervor und umgekehrt. *Wilbrand* bestätigte damit die Ergebnisse von *Lenz*, der in seiner Arbeit die Anschauung von *Henschen* (4), daß sich die Makula auf die vorderste Partie der Sehrinde projiziert, zurückwies.

Für die Erforschung der Rindenlokalisation der Makula haben die doppelseitigen homonymen Hemianopsien schon frühzeitig große Bedeutung gewonnen. Bei den doppelseitigen Hemianopsien, die mit Makulaaussparung einhergehen, sind nämlich in beiden Sehbahnen nur diejenigen Fasern erhalten, die der Makula zugeordnet sind.

Das klinische Bild der doppelseitigen Hemianopsien äußert sich zunächst darin, daß der Kranke plötzlich vollkommen blind wird. Die doppelseitigen Hemianopien, falls sie nicht traumatischer Genese sind, gehen gewöhnlich nach verschieden langer Zwischenzeit aus einer einseitigen hervor. Nur in etwa 15% der Fälle, die ich aus der Literatur zusammengestellt habe, sind die Hemianopsien gleichzeitig doppelseitig aufgetreten. Die Erblindung ist meistens anfangs vollkommen und kann dann bei Schädigungen rindenwärts von den primären optischen Zentren soweit wieder zurückgehen, daß wenigstens das zentrale Gesichtsfeld wieder frei wird. Es entsteht dann das sogenannte „Flintenröhrengesichtsfeld". Diese Erscheinung erklärt sich dadurch, daß sich das kollaterale Ödem um den Blutungs- bzw. Erweichungsherd wieder zurückgebildet und die erhaltenen Gebiete wieder frei macht. Gleichzeitig mit der Erblindung können Kopfschmerzen und verschiedene Begleitsymptome wie Orientierungsstörungen, Aphasie, Apraxie, sensible und motorische Störungen auftreten.

Die Ursachen der doppelseitigen Hemianopsien können die gleichen wie die einseitigen sein. Im Vordergrund stehen aber traumatische Hirnschädigungen (Hinterhauptschüsse) und cerebrale Zirkulationsstörungen.

Bei Hinterhauptschüssen treten oft doppelseitige Hemianopsien auf, weil dadurch gewöhnlich beide Occipitallappen verletzt werden. Da die Geschoßbahn aber jede denkbare Richtung einnehmen kann, treten dabei die verschiedensten Formen von Hemianopsien auf. Die Fälle von dauernder Rindenblindheit infolge eines Traumas sind jedoch verhältnismäßig selten, weil die Verletzungen in der Regel so ausgedehnt sind, daß durch Mitbeteiligung der benach-

barten lebenswichtigen Zentren der Medulla oblongata meistens der Tod eintritt.

Hauptsächlich sind die Ursachen der doppelseitigen Hemianopsien Gefäßschäden, die zu Thrombosen, Embolien und Apoplexien und damit zu Erweichungs- bzw. Blutungsherden in der Hirnmasse führen. Besonders die apoplekten Formen neigen zu doppelseitigem Auftreten. Über die Häufigkeit dieser besonderen Form der doppelseitigen Hemianopsien hat zuerst *Lenz* (6) nähere Angaben gemacht. Er hat dabei zunächst die veröffentlichten Fälle der Literatur untersucht und unter 101 Sektionsfällen von Hirnblutungen mit Hemianopsien 6 Fälle doppelseitiger Hemianopsien festgestellt. Auf Grund seines eigenen Materials hat er bei 103 Fällen 17 heteronyme und 86 homonyme, davon 10 doppelseitige Hemianopsien festgestellt, die zur Hälfte durch Schädigungen der primären Sehbahn, zur anderen Hälfte durch Erweichungsherde im hinteren Bereich der Sehbahn hervorgerufen worden waren. Unter 70 Fällen homonymer Hemianopsien infolge von Hirnblutung und -erweichung hat er fünf doppelseitige Hemianopsien gefunden. Das bedeutet, daß die doppelseitigen Hemianopsien 7 % aller homonymen Hemianopsien mit kausalen Gefäßschäden darstellen.

Aus der Literatur konnte ich 45 Fälle von doppelseitiger homonymer Hemianopsie infolge von Zirkulationsstörungen zusammenfassen. Bezüglich der Lokalisation der ursächlichen Herde ist dabei auffallend, daß kein einziger Fall von Traktusschädigung gefunden wurde. Das läßt sich nur dadurch erklären, daß Traktusläsionen in der überwiegenden Mehrzahl durch infektiöse und entzündliche Vorgänge hervorgerufen werden. Die häufigste Lokalisation der Sehbahnunterbrechung ist unter diesen 45 Fällen im Occipitallappen und zwar in 17 Fällen in dessen hinteren Partien und in 16 Fällen weiter vorne gelegen, so daß dabei Störungen von seiten der transkortikalen Fasersysteme aufgetreten sind. Nur in 9 Fällen ist der Bereich der inneren Kapsel in Mitleidenschaft gezogen worden.

Eine Makulaaussparung fand sich in 19 Fällen. Diese große Zahl bestätigt die häufige Beobachtung, daß bei Schädigungen der hinteren Sehbahnabschnitte makuläre Aussparungen am häufigsten

angetroffen werden. Da in mehreren Fällen eine genaue Gesichtsfeldbestimmung nicht möglich war, ist anzunehmen, daß diese Zahl tatsächlich noch größer war.

In 9 Fällen waren die Schädigungen in beiden Hirnhälften symmetrisch gelegen. Dadurch wird der Hinweis von *Behr* (1) bestätigt, daß besonders bei doppelseitigen Hemianopsien mit apoplekter Ursache die Herde häufig symmetrisch gelegen sind. Da es sich meistens um Apoplexien der A. cerebri posterior handelt, darf angenommen werden, daß diese Arterie eine besondere Disposition zu atheromatösen Veränderungen hat, wie es z. B. auch beim Ramus descendens der linken Coronararterie oder dem abdominellen Teil der Aorta beobachtet wird.

Da ich Gelegenheit hatte an der Münchener Universitäts-Augenklinik einen Kranken mit doppelseitiger homonymer Hemianopsie zu beobachten, berichte ich darüber ausführlich.

Aus der Krankengeschichte des 67-jährigen Kranken ist folgendes zu berichten:

Die Vorgeschichte besagt, daß der Kranke vor dem Kriege als Krankenpfleger in den Kolonien tätig war und dort Malaria und Schwarzwasserfieber durchmachte. Er litt auch an psychischen Störungen, die zu einem Suicidversuch führten. Sein geistiger Zustand ließ mehrfach den Verdacht aufkommen, daß seine Leiden auf hysterischer Basis beruhten.

In seinem 66. Lebensjahr bekam er einen rechtsseitigen Gesichtsfeldausfall. Es waren dabei Störungen der Sehfunktion wie Flimmern, schwarze Punkte usw. aufgetreten.

Ein halbes Jahr nachher erlitt er einen Nervenzusammenbruch. Er wurde darauf 10 Tage in der Münchener Universitäts-Nervenklinik aufgenommen. Die dort angestellte Untersuchung ergab Arteriosklerosis cerebri und pseudologistische Psychopathie. Außerdem wurde festgestellt, daß ein Ausfall der rechten Gesichtsfeldhälfte vorhanden war. Das Gesichtsfeld ergab eine partielle absolute rechtsseitige Hemianopsie (siehe Abb. 4). Die Pupillenreaktion war normal, der Blutdruck betrug 160/90 mm Hg.

Nach weiteren 11 Monnaten wurde der Kranke plötzlich voll-

kommen blind. Allmählich stellte sich jedoch das Sehvermögen wieder ein, allerdings nur für Hell und Dunkel. Es bestanden außer Druckgefühl in der rechten Schläfengegend und in der Stirngegend sonst keine Allgemeinerscheinungen. Drei Tage vor der Erblindung war der Kranke bei einem Verkehrsunfall auf den Hinterkopf gefallen. Vier Tage nach der Erblindung wurde der Kranke in die

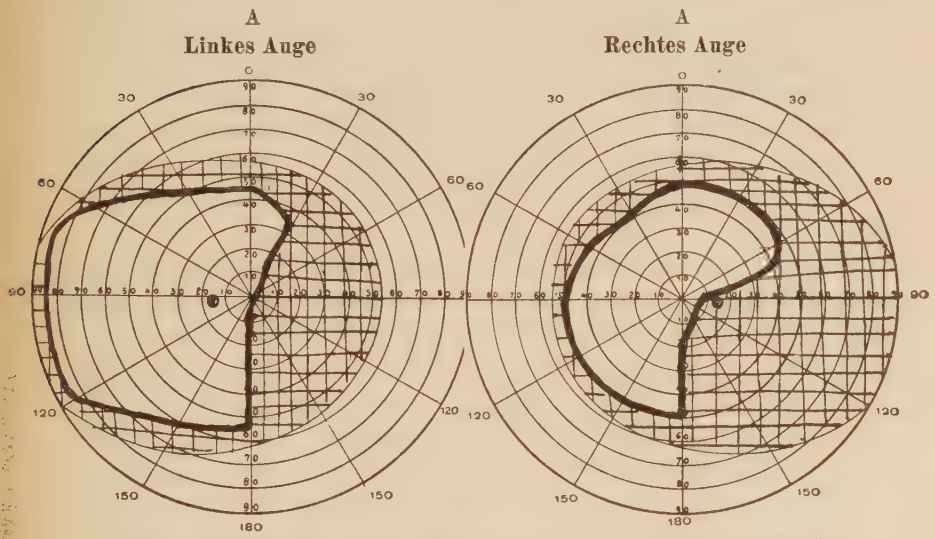

Abb. 4. Gesichtsfelder dieses Falles nach dem ersten Gesichtsfeldausfall

Universitäts-Augenklinik in München aufgenommen und es wurde dort folgender Augenbefund aufgenommen:

Beide Augen sind reizfrei. Der rechte Bulbus steht in leichter Divergenzstellung. Die Pupillen reagieren auf Lichteinfall, die rechte Pupille ist leicht entrundet. In den Linsen sind einige periphere Altersspeichen sichtbar. An den Fundi sind beiderseits markhaltige Nervenfasern zu erkennen sowie feinste Pigmentverschiebungen in der Makulagegend. Rechts bestehen außerdem in der Makula feine helle Degenerationsherdchen, die links nicht vorhanden sind. — Die Sehschärfenprüfung ergibt folgendes: Das rechte Auge lokalisiert Lichteinfall nur von rechts, links wird das

Licht von rechts und links lokalisiert. — Eine Gesichtsfeldbestimmung konnte nicht vorgenommen werden, war auch bis zu dem sechs Wochen später eingetretenen Tod des Kranken nicht möglich, weil seine Angaben vollkommen unzuverlässig waren. Sein psychisches Verhalten war ungeordnet im Sinne einer pseudologistischen Psychopathie. In diesem Zustand traten keine wesentlichen Veränderungen ein bis er eines Morgens nicht mehr ansprechbar war, Krämpfe auftraten und der Puls sowie die Atmung sich verschlechterten. Unter zunehmendem Verfall kam der Kranke am Nachmittag des nächsten Tages ad exitum.

Vom Gerichtlich-Medizinischen Institut der Universität München wurde mir von Professor *Dr. Merkel* folgender Auszug aus dem Sektionsbericht freundlicherweise zur Veröffentlichung zur Verfügung gestellt:

Weiche Schädeldecken, sehr trocken, von geringem Blutgehalt ohne Blutungen. Auch in den Schläfenmuskeln keine Blutungen. Bei Abtragung der oberen Gehirnhälfte samt Schädeldecke findet sich in den Spitzen der beiden Hinterhauptlappen je ein Erweichungsherd von weißlicher, bzw. grauweißlicher Farbe. Auf der linken Seite ist derselbe schon in eine etwa haselnußgroße, mit bräunlicher Flüssigkeit gefüllte Cyste umgewandelt, während auf der rechten Seite der Erweichungsherd ganz frisch erscheint und etwa wallnußgroß ist.

Nach innen vom hinteren Schenkel der inneren Kapsel findet sich in der grauen Substanz ein etwa zitronenkerngroßer älterer Herd von bräunlicher Farbe, in der Mitte eine Spalte aufweisend. Sonstige frischere oder ältere Erweichungsherde sind auf der Schnittfläche nicht sichtbar.

Die Hirnsubstanz ist etwas feucht, ziemlich blaß, die Windungen vielleicht etwas verschmälert, die Hirnkammern erweitert.

Bei Herausnahme der unteren Hirnhälfte findet sich an der Außen- bzw. Unterfläche des rechten Hinterhauptlappens keine Veränderung, während auf der linken Seite an der Unterfläche bis an die Spitze reichend ein langgestreckter ebenfalls über dattelgroßer bräunlich-gelblicher, eingesunkener Herd sichtbar wird. — Die Brücke und das verlängerte Mark erscheinen ebenfalls bei Be-

tastung nicht erweicht. Die Schlagadern am Hirngrunde sind sehr hart und weit, besonders die Wirbelschlagader und die sog. Grundschlagader. Auch die übrigen Äste zeigen starke Verkalkungen und röhrenförmige Verhärtung. — Festgestellt wird noch, daß die harte Hirnhaut weder am Schädeldach noch am Schädelgrund frischere oder ältere Auflagerungen aufweist. In den Blutleitern des Schädeldaches ist etwas flüssiges Blut. Weder am Schädeldach noch am Schädelgrund finden sich alte Verletzungen. Auch auf der harten Hirnhaut bestehen keine Auflagerungen und Braunfärbungen. Die Felsenbeine und die Paukenhöhlen sind ohne Besonderheiten. Die Trommelfelle sind normal. An den übrigen Organen findet sich folgender pathologischer Befund: Vollständige Verwachsung der rechten Lunge mit Brust- und Zwerchfell, Concretio pericardii, hochgradige Arteriosklerose der Coronargefäße, Dilatation und Verdickung der rechten Kammerwand. Feintropfige Verfettung der Herzmuskelfasern, katarrhalische Lungenentzündung beider Unterlappen, Zuckergußmilz und arteriosklerotische Schrumpfnieren.

Sammeldiagnose: Herzlähmung. Katarrhalische Lungenentzündung beider Unterlappen. Hochgradige Arteriosklerose der Coronargefäße. Arteriosklerotische Erweichungsherde in beiden Hinterhauptslappen, links cystischer, rechts roter Erweichungsherd mit kleiner Spalte hinten von der inneren Kapsel. Hochgradige Arteriosklerose der Hirnbasisgefäße.

Zusammenfassend ist zu sagen, daß bei unserem Kranken, bei dem eine Arteriosklerose und pseudologistische Psychopathie festgestellt wurde, eine rechtsseitige partielle absolute homonyme Hemianopsie mit Makulaaussparung aufgetreten war. Da die Pupillenreaktion normal war und auch keine Allgemeinerscheinungen auftraten, mußte als Ursache ein Herd im linken hinteren Occipitallappen angenommen werden. Elf Monate später trat plötzlich völlige Erblindung ein. Nur die Empfindung für Hell und Dunkel stellte sich wieder ein. Die Pupillenreaktion bei Lichteinfall war normal und außer Kopfschmerzen waren keine Allgemeinerscheinungen vorhanden. Deshalb mußte angenommen werden, daß sich auch im hinteren rechten Occipitallappen ein Herd gebildet hatte, etwa sym-

metrisch gelegen zu dem linken Herd. Eine Gesichtsfeldaufnahme war wegen der unzuverlässigen Angaben des Kranken nicht möglich. Er starb sechs Wochen nach der Erblindung an Herzlähmung. Die Sektion ergab arteriosklerotische wallnußgroße Erweichungsherde in beiden Hinterhauptslappen, links älter als rechts, und einen zitronenkerngroßen Erweichungsherd hinten von der inneren Kapsel. — Dadurch wurde die aus dem klinischen Befund abgeleitete Lokalisation der Sehbahnschädigungen in vollem Umfang bestätigt.

In der Literatur sind vier Fälle mitgeteilt worden, die in den wesentlichen Zügen mit unserem Fall übereinstimmen. In Folgendem soll noch auf diese Fälle näher eingegangen werden, um sie mit dem von mir beschriebenen zu vergleichen.

Lenz (9) berichtete über folgenden Fall: Bei einem 51jährigen Alkoholiker trat eine rechtsseitige Hemianopsie auf, kurz darauf auch ein Gesichtsfelddefekt im linken unteren Quadranten. 14 Tage später erblindete er völlig und starb nach weiteren acht Tagen im Rausch. Vor seinem Tode konnte noch beiderseits ein Rest im linken oberen Gesichtsfeld nachgewiesen werden. Bei der Sektion fanden sich beiderseits ausgedehnte Erweichungen in der Gegend der Sehsphären. Beiderseits war jedoch ein kleines Stück am Boden der Calcarina $^3/_4$ cm von der Spitze entfernt erhalten; auch das in der rechten Hemisphäre schien jedoch in Verbindung mit der Sehstrahlung zu stehen. — Dieser Fall unterscheidet sich von meinem nur dadurch, daß sich nach dem zweiten Anfall allmählich ein peripherer Gesichtsfeldrest herausbildete, der in meinem Fall nicht vorhanden war. Außerdem scheint die Erweichung in diesem Fall eine größere Ausdehnung angenommen zu haben als in meinem Fall.

Lenz (9) beschrieb ferner folgenden Fall: Demente 59jährige Frau. Linksseitige Hemianopsie bis beinahe zum Fixierpunkt, inkomplette rechte Hemianopsie bis etwa 30^0 zum Fixierpunkt. Genaue perimetrische Aufnahme nicht möglich. An der Spitze des linken Occipitallappens, nicht ganz bis an die Rinde heranreichend, findet sich in der Marksubstanz ein kirschkerngroßer, erweichter rostfarbener Herd. Im Mark des rechten Occipatallappens, etwas

höher gelegen als das Niveau der unteren Occipitalfurche *(Wernicke)*, findet sich eine haselnußgroße apoplekte Cyste. Dieselbe grenzt nach hinten und außen bis nahe an die Rinde, berührt aber nirgends die letztere. Der Sitz dieser beiden Herde betraf sicher auch einen großen Teil der zur Hinterhauptsrinde gehenden Sehstrahlung, speziell das sogenannte Markbündel. — In diesem Fall sind die erhaltenen Restgebiete ausgedehnter als in unserem. Besonders rechts ist noch ein zentrales Gesichtsfeld von 30° erhalten. Die Ähnlichkeit von beiden Fällen besteht besonders in dem Fehlen von Begleiterscheinungen und dem Sitz der Erweichungsherde.

Wilbrand (10) gab nachstehenden Fall an: 64jähriger Mann. Erst homonyme rechtsseitige Hemianopsie. Acht Jahre später linksseitige Hemianopsie mit Erhaltung eines kleinen makulären Restes. Sektion: Der linke Occipitallappen zeigte an seiner Unterseite eine in seiner Längsachse liegende, 6 cm lange, 3 cm breite, unregelmäßig gestaltete Einziehung, deren Grund von einer dünnen, durchscheinenden Membran gebildet wurde, durch welche eine anscheinend graue seröse Flüssigkeit hindurch schimmerte. Im rechten Occipitallappen zeigte sich eine in der Nähe des Cuneus gelegene, oberflächliche, kirschgroße, bräunliche, stellenweise verdickte Partie. Die Gefäße an der Basis waren atheromatös entartet. — Dieser Fall stimmt in seinem Befund mit meinem Fall weitgehend überein. Auch bei ihm hat sich auf Grund einer bestehenden Arteriosklerose aus einer rechtsseitigen Hemianopsie nach längerer Zwischenzeit eine doppelseitige Hemianopsie gebildet. Es differieren jedoch die Größe der Erweichungsherde und der Gesichtsfeldbefund insofern, als in diesem Fall ein kleiner zentraler Gesichtsfeldrest mit Sicherheit nachgewiesen werden konnte.

Wilbrand (10) berichtet außerdem noch über folgenden Fall: 73jährige Frau. Linksseitige Hemianopsie. Sehschärfe unverändert. Augenspiegelbefund normal. Nach einem Jahr erneuter Anfall mit Erblindung. Dann kleines Gesichtsfeld von 2—3°. Sonst keine Störungen. — In diesem Fall liegt kein Sektionsbefund vor. Der klinische Befund ist aber, soweit gegeben, mit meinem Fall übereinstimmend, bis auf den Unterschied, daß in meinem Fall der

objektive Nachweis einer makulären Aussparung nicht erbracht werden konnte.

Die Bedeutung des von mir geschilderten Falles liegt darin, daß es sich um ein typisches Beispiel einer bilateralen homonymen Hemianopsie handelt, bei dem objektiv zwar keine Makulaaussparung nachgewiesen werden konnte, die bei der Lokalisation der Sehbahnunterbrechung im hinteren Occipitallappen zu erwarten war. Die wiederkehrende Sehfunktion deutet jedoch auf eine Makulaaussparung im Rückbildungsstadium hin, wie es in vier Fällen der Literatur beobachtet wurde, bei denen sich auch nach völliger Erblindung ein Flintenröhrengesichtsfeld einstellte. Bei unserem Kranken trat der Tod ein, so daß das Ergebnis dieses Regenerationsprozesses nicht mehr beobachtet werden konnte. Nachdem in unserem Fall der Erweichungsherd im linken Hinterhauptslappen eine Hemianopsie mit Makulaaussparung hervorgerufen hatte, muß auch der symmetrisch dazu gelegene, rechtsseitige Herd eine Hemianopsie mit Makulaaussparung verursacht haben. — Zur Erklärung dieser Makulaaussparung paßt am besten die *Förster*sche Anschauung, da die Sektion ergeben hat, daß die Rindengebiete der Makula vollkommen erhalten waren. Wie weit jedoch die Makulafasern in ihrem Verlauf durch das Occipitalmark von den Herden angegriffen waren, müßte erst durch eine genaue histologische Untersuchung nachgewiesen werden.

Die Symmetrie der Herde, auf deren Häufigkeit bei apoplektischen Insulten der Sehbahn *Behr* (1) schon ausdrücklich hinwies, wird auch in unserem Fall bestätigt.

Zusammenfassung.

Es wurde über die verschiedenen Formen der Hemianopsien und über ihre Ursachen berichtet und auf die Zusammenhänge hingewiesen, die es ermöglichen, aus dem klinischen Bild eine Lokalisation der Sehbahnschädigung vorzunehmen. Die Erscheinung der Makulaaussparung wurde näher besprochen. Dann wurden die doppelseitigen Hemianopsien, ihr klinisches Bild, ihre Ursachen und

die Häufigkeit ihres Auftretens dargelegt und 45 aus der Literatur zusammengestellte Fälle von doppelseitigen Hemianopsien infolge von Gefäßschäden erläutert. Anschließend wurde ein Fall von bilateraler homonymer Hemianopsie, der an der Münchener Universitäts-Augenklinik zur Beobachtung kam, untersucht und mit vier Fällen aus der Literatur verglichen. Zur Erklärung der Makulaaussparung wurde festgestellt, daß die *Förster*sche Anschauung hierfür die beste Lösung gibt.

Zum Schluß möchte ich Herrn Professor *Dr. Meisner* für die freundliche Überlassung des Themas und Herrn *Dr. Lisch* für die Übernahme des Referates und seine bereitwillige Unterstützung bei der Arbeit meinen ergebensten Dank aussprechen.

Literatur

1. *Behr,* Kurzes Handbuch der Augenheilkunde. Bd. IV. Schiek-Brückner S. 313
2. *Behr,* Die Bedeutung der Pupillenstörungen für die Frühdiagnose der homonymen Hemianopsien. Dtsch. Zeitschrift für Nervenheilkunde, 46. 88. 1912.
3. *Förster,* Graefes Archiv 36. 94. 1890.
4. *Henschen,* Revue critique de la doctrine zur le centre cortical de la vision. XIIII. Congrès international de Medecine. Paris 1900.
5. *Knapp,* Zeitschrift für Ohrenheilkunde 15. 186.
6. *Lenz,* Graefes Archiv 1909.
7. *Monakow,* Gehirnpathologie. 2. Aufl. Wien 1905.
8. *Rönne,* Klin. Mbl. für Augenheilkunde. 53. 470.
9. *Uhthoff,* Über einen Fall von binasaler Hemianopsie. Klin. Mbl. für Augenheilkunde. 70. 138. (1923).
10. *Wilbrand und Saenger,* Neurologie des Auges. Bd. VII. 1917.

Lebenslauf.

Am 16. Januar 1913 wurde ich als Sohn des Arztes Ernst Cordua in Hamburg-Harburg geboren und besuchte von 1919 bis 1931 die dortige Oberrealschule. Nach bestandener Reifeprüfung am 3. März 1931 wandte ich mich dem Medizinstudium zu und studierte an den Universitäten in Genf, Würzburg und München. In München legte ich 1933 die ärztliche Vorprüfung ab. Im Sommer 1935 diente ich ein halbes Jahr im freiwilligen Arbeitsdienst. Seitdem studierte ich während der letzten fünf Semester in München und bestand hier am 9. Dezember 1937 die ärztliche Prüfung. Im Jahre 1938 war ich als Medizinalpraktikant an der Universitäts-Augenklinik in München, am Allg. Krankenhaus St. Georg in Hamburg und an der chirurgischen Universitätsklinik in München tätig.

H. Cordua.